VOL. I. FASC. II.

HAEMATOLOGICA

ARCHIVIO ITALIANO DI EMATOLOGIA E SIEROLOGIA

PVBBLICATO DA A. FERRATA E C. MORESCHI

R. Istituto di Patologia speciale medica dell' Università di Firenze
diretto dal prof. F. MICHELI

857

Anemia grave leucanemica con reperto di mielosi subleucemica subacuta e di carcinoma gastrico

per il dott. **Alberto Bizzarri**

(con una tavola)

(Estratto)

Aprile 1920

SANGVIS·VITA·VITAE·

·PEI TIPI DI N. JOVENE & C.-NAPOLI·

Selon le désir des abonnés de l'étranger, nous publierons dans le dernier fascicule un résumé en français de tous les travaux parus dans le I volume de " Haematologica „.

Dans les volumes successifs, un résumé français suivra chaque article.

L'Archivio, costosissimo, è al suo inizio aiutato da alcuni mecenati i nomi dei quali verranno pubblicati prossimamente.

" Hematologica „ désirant fonder une bibliothéque hématologique et sérologique à la disposition des abonnés, prie les auteurs d'envoyer deux extraits de chaque travail, dont l'un restera dans la bibliothèque et l'autre sera prêté aux abonnés à leur demande.

Dans ce but, les auteurs sont priés d'envoyer aussi les extraits des travaux publiés précédemment.

Ricevuto omaggio
L'A.

R. Istituto di Patologia speciale medica dell' Università di Firenze
diretto dal prof. F. MICHELI

Anemia grave leucanemica con reperto di mielosi subleucemica subacuta e di carcinoma gastrico

per il dott. **Alberto Bizzarri**

(con una tavola)

Il caso che mi accingo a descrivere—e che ebbi occasione di osservare all'Ospedale Militare Principale di Torino—presenta un non dubbio interesse per le difficoltà diagnostiche alle quali ha dato luogo, non solo durante la vita del paziente, ma anche dopo il controllo necroscopico e gli esami istologici, per il reperto ematologico non frequente, per l'associazione di due forme morbose disparate e per i quesiti patogenetici che tale associazione può involgere.

Ecco senz'altro la storia clinica ed i reperti ematologici.

Buffarello Silvio, di anni 26, nativo di Tassarolo (Novi Ligure), di professione pittore, soldato del 46° Fanteria. Nulla di notevole nell'anamnesi remota: padre morto a 35 anni per malattia non ben precisata: madre vivente e sana: due fratelli morti in tenera età: un altro vivente.

Non ricorda malattie degne di nota nell' infanzia e nell' adolescenza: nega di aver contratto malattie veneree.

Presta servizio militare dall' agosto 1916. Sotto le armi godette buona salute sino al maggio 1918, in cui fu ricoverato in Ospedale da Campo a Asolo e successivamente all' Ospedale Territoriale di Vercelli, per forma gastroente-

rica febbrile, per la quale fu degente in tutto per più di un mese. Gli furono concessi quaranta giorni di licenza di convalescenza, ma, malgrado ciò, non si rimise completamente. Ritornato in servizio cominciò ad accusare disturbi gastrici vaghi: tollerava male il rancio ordinario, aveva senso di peso allo stomaco, qualche volta dolori dopo i pasti, periodi di stitichezza alternata a diarrea, spossatezza generale. Verso i primi di Aprile 1919 i disturbi gastrici si accentuarono: erano comparsi vomiti dapprima alimentari, in seguito costituiti quasi unicamente da liquido giallastro, nella quantità di circa 200 cent. cub. per volta. Questi vomiti, a detta dell' ammalato, perdurarono per circa una settimana. Contemporaneamente le forze andavano gradatamente decadendo, e il colorito si era fatto notevolmente pallido. Venne perciò inviato all' Ospedale " Allievo „ di Torino, ove fu ricoverato il 27 aprile 1919.

Dalle note cliniche che l' accompagnano rilevasi che all' entrata all' Ospedale presentava: aspetto piuttosto deperito, colorito assai pallido: cuore in limiti, toni oscuri: nulla di notevole all' esame polmonare: addome alquanto dolente, specialmente nel quadrante superiore destro e in corrispondenza della regione pilorica; alvo stitico. Polso e respiro regolari.

Durante la degenza in quest' Ospedale (27 Aprile - 16 Giugno 1919) presentò, per circa 15 giorni, febbre intorno ai 38°,5 - 38°,9; di poi apiressia. Le condizioni dell' apparato gastroenterico e lo stato generale si mantennero stazionari, malgrado le cure ricostituenti e la terapia gastrica alcalina. L' esame delle feci, eseguito il 12 Maggio, diede esito positivo per la ricerca del *sangue*. Ai primi di giugno, l' ammalato ebbe improvvisamente vomito copioso di sangue, in parte fluido e in parte coagulato, vomito che non si ripetè più nei giorni seguenti. Ritenuto perciò affetto da ulcera gastrica venne trasferito all' Ospedale Militare Principale. All' entrata (16 giugno) rilevasi: Costituzione generale regolare; aspetto piuttosto deperito: sensorio un po' depresso: notevole prostrazione di forze: spiccatissimo colorito pallido della cute e delle mucose visibili: appetito discreto, alvo regolare: qualche dolore epigastrico ad epoche ed intervalli piuttosto irregolari. Polso ritmico, piuttosto molle e frequente (90), lieve accelerazione del respiro (20).

Nulla di notevole al capo: cuore in limiti: toni piuttosto oscuri su tutti i focolai: leggiero rinforzo del 2° tono polmonare: soffio sistolico dolce, a carattere anorganico alla base. Reperto polmonare plessico e ascoltatorio normale. Addome leggermente dolente alla pressione, in particolar modo all' epigastrio e all' ipocondrio destro: alla palpazione però non si rileva nulla di speciale. Il resto dell' addome non offre particolarità degne di nota: non si palpa il bordo inferiore del fegato nè il polo della milza, i quali organi anche alla percussione appaiono in limiti normali. Le ghiandole cervicali, ascellari e inguinali non si palpano ingrossate. Nulla di notevole all' esame del sistema nervoso. È apirettico. Negativa la ricerca ripetuta di albumina, zucchero, indacano, urobilina e urobilinogeno, e del sangue nelle urine (d. 1019).

Sino dai primi giorni di degenza si presentano frequenti emorragie dalla mucosa gengivale e faringea. Il 21 Giugno l' ammalato ha vomito di sostanze alimentari: sottoposto a dieta rigorosa i vomiti si attenuano e poi non si ripetono più. Si è però impossibilitati a eseguire l' esame radioscopico della regione gastrica perchè il paziente non tollera la pappa di bismuto, che è tosto rimessa.

Anche l' esame del succo gastrico a mezzo del sondaggio non puó essere eseguito per queste sue condizioni. L' esame delle feci risulta positivo per la presenza di sangue: all' esame microscopico non si notano uova di elminti.

L' esame del sangue eseguito la prima volta il 28 Giugno fornisce i seguenti dati:

Emometria (Fleischl)=15. Conteggio dei globuli rossi 1200000. Val. globul. 0,62
" " " bianchi 13300.

All' esame degli strisci colorati (coloraz. May - Grünwald - Giemsa) rilevasi: globuli rossi piuttosto pallidi: anisocitosi di alto grado con microciti e grossi macrociti in generale non ipercromatici: spiccatissima poichilocitosi: numerosi globuli policromatofili: alcuni globuli rossi con granulazioni basofile colorabili dopo fissazione: qualche corpo di Jolly. Grandissimo numero di eritrociti nucleati in tutti gli stadi di sviluppo dal grosso eritroblasto a protoplasma basofilo all' eritroblasto a nucleo picnotico o frammentato, orto e policromatici; frequenti le mitosi: più rari tipici megaloblasti basofili.

La quantità di questi elementi nucleati è tale che nella conta dei globuli bianchi con la camera Thoma-Zeiss—essendo impossibile distinguere a fresco nettamente le forme nucleate appartenenti alla serie rossa dagli elementi della serie bianca — il numero dei leucociti soprariferito dovette essere desunto conteggiando globalmente le forme dell' una e dell' altra serie ed istituendo il rapporto percentuale esistente tra eritroblasti e leucociti nei preparati colorati. Così il 28 Giugno, ad esempio, per ogni 100 globuli bianchi si annoveravano 186 globuli rossi nucleati: questi costituivano cioè circa il 65 0|0 della totalità delle forme nucleate rosse e bianche, e il restante 35 0|0 era dato da leucociti. Poichè il conteggio globale aveva fornito la cifra 38000, i globuli bianchi poterono così essere valutati a circa 13300 per mm.^{3} e a 24700 le forme eritroblastiche.

Nella serie bianca: discreto numero di emocitoblasti, alcuni tipici, altri piccoli, discernibili solo con attento esame dalle forme linfocitarie: numerosi promielociti e mielociti con tutta la serie di forme di transizione dagli emocitoblasti sino ai polinucleati neutrofili: questi abbastanza numerosi, spesso con granulazioni scarse o difficilmente colorabili: qualche cellula di irritazione di Türk.

La percentuale di tutti questi elementi e i dati ricavati dai successivi esami eseguiti in seguito, ad intervalli di tempo, sono esposti nella unita tabella.

Durante la degenza all'Ospedale le condizioni generali andarono man mano aggravandosi: l' anemia si fece sempre più cospicua: le emorragie gengivali, faringee e nasali sempre più copiose e frequenti sino ad essere un continuo stillicidio di sangue scolorato: appaiono lesioni scorbutiche alla mucosa boccale e gengivale. Immutate invece si mantengono le condizioni gastro - intestinali: il senso dell' appetito discretamente conservato, l'alvo piuttosto stitico.

Al principio della seconda settimana di Luglio l' ammalato accusa dolori alla regione della coscia sinistra: l' esame obbiettivo non rivela nulla di notevole; del resto anche tali dolori presto scompaiono. Nulla di nuovo all'esame degli organi interni. Il deperimento è notevole, ma senza un vero aspetto cachettico, mantenendo i tessuti un certo grado di succulenza: le emorragie persistenti; la spossatezza giunge a un grado estremo. Qualche rialzo termico irregolare (37 ,8–38°,3). Negli ultimi tempi compare dispnea, tachicardia, anuria.

Morte il giorno 19 Luglio 1919.

Data dell' esame ematologico	28 Giugno	4 Luglio	11 Luglio	15 Luglio
Emometria (Fleischl)	15	12	10	8
Globuli rossi per mm.³	1200000	950000	900000	800000
Valore globulare	0,62	0,63	0,55	0,50
Globuli bianchi per mm.³	13300	13650	13600	14900
Numero assoluto delle forme rosse nucleate per mm.³	24700	26200	28560	19100
Rapporto percentuale delle varie forme rosse nucleate				
Grossi eritroblasti a protoplasma basofilo e proeritroblasti di Ferrata	15	16	22	22
Eritroblasti a nucleo strutturato	34	29	14	24
" " picnotico	25	28	30	36
" " frammentato	22	24	31	15
" " in mitosi	1	1	1	2
Megaloblasti basofili	3	2	2	1
	100	100	100	100
Formula leucocitaria				
Emocitoblasti (Ferrata) Mieloblasti (Nägeli) Linfoidociti di Pappenheim	13	10	11	9
Promielociti neutrofili (compresi i mieloblasti proneutrofili di Ferrata—Leucoblasti di Pappenheim)	9	8	6	8
Mielociti neutrofili	7	5	12	8
" eosinofili	—	—	1	—
Metamielociti e Polinucleati neutrofili	41	42	45	47
" " eosinofili	3	3	5	2
Mastleucociti	1	4	2	2
Linfociti piccoli e medi	19	21	11	21
Monociti	6	5	5	2
Reizungsformen (Cell. di Türk)	1	2	2	1
	100	100	100	100

*
* *

Il complesso quadro morboso presentato dall'ammalato era dominato, come appare dalla storia, da un profondo stato anemico, o meglio leucanemico, che non era facile ricondurre alla sua origine.

La coesistenza di questa grave anemia e di una non indifferente sindrome gastrica poteva anzitutto sollevare il quesito della eventuale dipendenza della prima da una alterazione morbosa dello stomaco.

Due affezioni essenzialmente potevano essere messe in discussione: l' ulcera gastrica e il carcinoma dello stomaco, per quanto mancassero, a precisare l'una o l'altra, i dati del chimismo e dell'esame radiologico.

Ma, il concetto dell'esistenza di un'ulcera gastrica,—già sospettata, come abbiamo visto, durante la degenza dell' amm. all'Ospedale, sulla base delle ematemesi e dei dolori epigastrici— o quello di una neoplasia dello stomaco, cui poteva ricondursi la non molto decisa sindrome gastrica (in ragione sopratutto dell'insistenza delle turbe dispeptiche e del nessun beneficio apportato dalle cure dietetiche) se pure potevano giustificare lo stato di profonda anemia, non erano per se soli sufficienti a spiegare il tipo affatto peculiare di questa sindrome anemica.

Le anemie consecutive a processi ulcerativi (emorragie palesi od occulte) o neoplastici dello stomaco, anche quando raggiungono alti gradi di riduzione cromatica e globulare, presentano difatti quasi sempre il quadro ematologico della anemia semplice secondaria: la leucocitosi è in esse di solito marcata, con prevalente polinucleosi neutrofila, e, se pure esistono segni di aumentata rigenerazione eritro o leucopoietica, non si riscontra mai una così imponente eritroblastosi normo e megaloblastica e una così notevole e varia quantità di forme immature della serie granulocitica.

I segni di una così spiccata attività emopoietica nel reperto ematologico, il quale, per la contemporanea presenza di numerose forme di elementi in vario stato di evoluzione di entrambe le serie bianca e rossa, veniva appunto a riprodurre il quadro di un grave stato leucanemico del sangue, dimostravano evidentemente una notevole alterazione diretta o indiretta dell'apparato ematopoietico e inducevano con ciò nel sospetto che le emate-

mesi presentate all' inizio dal paziente fossero soltanto l' espressione della diatesi emorragica concomitante alla emopatia e avessero potuto simulare, insieme ai disturbi della funzionalità gastrica che non mancano mai nelle gravi anemie, la sintomatologia di lesioni locali.

Ma, tra le varie emopatie, che possono tradursi con uno stato leucanemico del sangue, a quale doveva ricondursi la sindrome clinica ed ematologica del nostro ammalato?

Da principio si pensò alla possibilità di una forma di anemia perniciosa progressiva, sebbene tale supposizione non fosse completamente giustificata dal reperto ematologico.

Il grave stato anemico e l'andamento progressivo, con diatesi emorragica, cui faceva riscontro, dal lato ematico, notevolissima riduzione cromatica e globulare, accompagnata da copiosa comparsa in circolo di normoblasti e anche di megaloblasti etc., conferivano bensì alla sindrome del nostro ammalato il carattere di anemia grave, e, in senso lato, a tipo pernicioso, ma non erano di per sè sufficienti per giustificarne l' attribuzione a una tipica forma di anemia di BIERMER-EHRLICH intesa secondo la delimitazione clinica ed ematologica più precisa e ristretta apportata dalla critica moderna.

Mancava infatti, nel quadro ematologico, la triade morfologica largamente lumeggiata nella relazione al XXI Congresso di Med. Int. dal prof. MICHELI: il valore globulare superiore alla unità: la macrocitosi ipercromatica: la leucopenia; mancava nella formula leucocitaria la linfocitosi relativa: mancavano infine, nella sintomatologia clinica, i segni dell'aumentata emolisi: l'aumento nelle urine della urobilina e dell'urobilinogeno; ecc.

Ma, in realtà, a un primo esame, l'eventualità di una forma di a. p. p. non poteva subito essere esclusa, anche se il quadro ematologico non era completamente consono a quello tipico. Il valore globulare elevato, l' ipercromia dei macrociti, per quanto sintomi relativamente costanti, possono, in taluni casi, specialmente negli ultimi stadî della malattia, essere temporaneamente

assenti; e la leucocitosi, accompagnata da numerose forme immature della serie granulocitica e rossa, poteva in primo momento essere interpretata come l' espressione di una *Blutkrise*. Bastò peraltro ad escludere questa eventualità il decorso progressivo e la persistenza della sindrome leucanemica, poichè le *Blutkrise* nella a. p. p. sono episodî di breve durata che segnano abitualmente lo stabilirsi di un miglioramento nello stato anemico e nelle condizioni generali.

Rigettata così con sicurezza l' eventualità che la sindrome clinica ed ematologica dell'ammalato rientrasse nel quadro della anemia perniciosa progressiva, la discussione definitiva si concretò attorno alle due sole forme morbose che potevano giustificare il peculiare quadro ematologico: da un lato una forma di mielosi subleucemica a decorso subacuto, dall' altro, (adottando il concetto di una neoplasia gastrica) una sindrome leucanemica sintomatica di metastasi nel midollo osseo.

Il quadro ematologico, difatti, corrispondeva da una parte, nettamente, a quello della mielosi subleucemica subacuta, in rapporto sopratutto alla presenza di numerosi emocitoblasti e promielociti neutrofili in vario stadio di maturazione, e, alla stessa stregua, era interpretabile anche la grave anemia e l' intensa eritroblastosi, che in grado maggiore o minore si osserva nelle varie forme di leucemia e specialmente nelle forme mieloidi a decorso acuto o subacuto e che è l'espressione, piuttosto che di una attiva rigenerazione compensatrice del sangue, di una irritazione e di una partecipazione al processo di proliferazione leucemica del tessuto eritroblastico.

È noto difatti che la sindrome leucanemica appartiene in prima linea ai processi leucemici e in special modo ai processi mieloidi acuti (leucemie mieloblastiche) o subacuti.

Oltre a ciò rientravano nella sintomatologia di una mielosi subacuta la grave diatesi emorragica con lesioni scorbutiformi delle gengive, e la febbre dei primi periodi: nè l'assenza di splenomegalia poteva essere invocata in contrario, venendo questa a mancare talvolta appunto nelle forme acute.

D'altra parte, non volendo perdere di vista la grave sintomatologia gastrica che l' ammalato presentava, non appariva irrazionale la ipotesi di una sindrome da metastasi nel midollo osseo dell'eventuale neoplasia maligna dello stomaco.

È noto, sulla scorta di una ormai ricca letteratura (EPSTEIN, FRESE, HIRSCHFELD, KAST, KURPJUWEIT, M. ASCOLI, ROTKY, SCHLEIP, MICHELI, HARRINGTON e TEACHER, ROMAN, LUZZATTO, HARRINGTON E KENNEDY, DIEBALLA E ENTZ, ROTZNOWSKI ecc.) che le metastasi ossee di neoplasie maligne, per quanto possano talora non rivelarsi con speciali alterazioni del sangue (cfr. tra gli altri i casi riferiti da J. von KOTZNOWSKI), sono per lo più riconoscibili all'esame ematologico per la presenza di un quadro abbastanza caratteristico, che riproduce appunto una sindrome leucanemica, notevolmente diverso da quello delle anemie semplici direttamente legate alla presenza del neoplasma o delle assai più rare anemie a tipo ipercromico e con corteggio sintomatico ed ematologico di anemia perniciosa. In corrispondenza colle metastasi ossee, l'anemia, generalmente ipocromica, non di rado però ipercromatica, può raggiungere gradi elevatissimi ed è per lo più accompagnata da discreta leucocitosi la quale può essere, in rari casi, assente o cedere il posto a leucopenia (KURPJUWEIT, HARRINGTON), talora invece essere così spiccata (oltre i 100.000 globuli bianchi) da simulare perfettamente una forma leucemica (DIEBALLA e ENTZ). Assai variabile è la formula leucocitaria per proporzione tra polinucleati e linfociti: quasi costante però il reperto di forme immature (mieloblasti, mielociti, etc.), talora in quantità notevoli.

Alcuni autori citano la presenza di cellule anomale (EHRLICH e GRAWITZ) o di elementi ritenuti neoplastici (SCHLEIP). Frequente poi la comparsa in circolo di numerosissime forme nucleate della serie rossa in tutti gli stadi di evoluzione dal grosso eritroblasto basofilo all' eritroblasto a nucleo picnotico, numerose le mitosi, non rari anche i megaloblasti.

Per tal modo il reperto di un gran numero di normoblasti e di mielociti nel sangue di un individuo anche soltanto sospetto

di carcinomatosi è dato quasi come caratteristico della presenza di metastasi nel midollo osseo (HIRSCHFELD, DIEBALLA e ENTZ).

L' incertezza tra queste due diagnosi le quali apparivano le più fondate, in mancanza di dati decisivi, permase così sino alla morte del paziente.

Alla necroscopia risultò:

Pannicolo adiposo sottocutaneo in gran parte scomparso: masse muscolari flaccide ed esangui. Nella cavità toracica scarse quantità di liquido pericardico: cuore normale per volume: miocardio e valvole integre.

Pleure aderenti alla base da ambo i lati. Polmoni alquanto dilatati, di colorito grigiastro, di consistenza elastica, che alla sezione lasciano fuoruscire notevole quantità di liquido siero-ematico schiumoso (edema cronico).

Omento disteso, poverissimo di tessuto adiposo. Lieve perisplenite con aderenze agli organi adiacenti: milza un poco ingrandita, molle, rossa al taglio: ricca di polpa, trabecole evidenti.

Periepatite ed aderenze al diaframma. Fegato di volume normale, molle, giallastro, liscio al taglio, di aspetto torbido omogeneo: dovunque malamente visibile la struttura acinosa. Assenza di siderosi nel parenchima epatico.

Reni anemici.

Mesenterio ispessito contenente numerose ghiandole linfatiche, grosse come un cece o poco più, non molto dure, biancastre.

Papilla di VATER libera. Duodeno, tenue e crasso quasi vuoti: nulla di notevole alle superfici esterne ed interne.

Stomaco ripieno di liquido emorragico: mucosa di aspetto normale: alla regione prepilorica, nella parete posteriore del ventricolo, ulcerazione a bordi netti, della grandezza di una moneta da 5 centesimi, di aspetto di ulcera rotonda, perforata e aderente alla faccia inferiore del fegato e all' omento. Il tessuto circostante è duro, ispessito: l' ispessimento va aumentando verso la regione pilorica, presso cui forma un cercine sollevato, duro, omogeneo, liscio alla superficie. Qualche ghiandola linfatica ingrossata attorno al duodeno.

Pancreas normale. Midollo osseo delle coste e delle ossa spugnose piuttosto scarso, grigiastro.

Non essendo autorizzata la sezione totale del cadavere non si potè procedere alla osservazione delle ossa lunghe e all' apertura della scatola cranica.

*
* *

Il rilievo necroscopico confermava adunque — se pure ve ne era bisogno — l'esclusione di una forma di anemia perniciosa progressiva — ma non valeva da solo a definire la diagnosi, non essendo possibile decidere se la lesione gastrica fosse costituita da una semplice ulcera del ventricolo con sclerosi periulcerale o da

una vera neoplasia secondariamente ulcerata o sviluppatasi dai bordi dell'ulcera.

L'esame istologico (coloraz. ematossilica-eosina) mise in evidenza trattarsi di un epitelioma scirroso infiltrante specialmente la tonaca muscolare e il connettivo sottomucoso, con consecutiva ulcerazione dei tessuti (ulcera rotonda secondaria).

La constatazione di un carcinoma gastrico parve così per un momento dare fondamento alla seconda delle ipotesi avanzate, che la sindrome ematica dipendesse da qualche metastasi neoplasica nel midollo osseo. Certo l'autopsia, forzatamente incompleta per l'impossibilità di esaminare la cavità delle ossa lunghe, non forniva alcun altro elemento decisivo, poichè nè nelle ossa brevi (sterno, clavicole, coste, vertebre), che rappresentano la sede preferita dalla metastasi ossee, nè negli organi interni erano rilevabili nodi metastatici; ma per quanto non probabile, non poteva escludersi senz' altro il sospetto che qualche metastasi esistesse nelle ossa lunghe, e del resto solo con questa supposizione si potevano razionalmente collegare il quadro ematico leucanemico e la presenza della neoplasia.

L' ipotesi in questione però si trovò nettamente invalidata dalle successive indagini istologiche.

Pertanto gli strisci di organi (midollo, fegato, milza, ghiandole linfatiche) presentavano:

Midollo (*delle ossa brevi*). — Non ricchissimo di elementi nucleati costituiti in grande maggioranza da emocitoblasti, promielociti e mielociti neutrofili, alcuni mielociti eosinofili: qualche polinucleato neutrofilo ed eosinofilo. Relativamente rari gli elementi eritroblastici in vario periodo di evoluzione in confronto al reperto del sangue circolante.

Milza. — Parecchi linfociti piccoli e medi e cellule a tipo monocitico proprie della milza: accanto a questi elementi, numerosi emocitoblasti; più scarsi promielociti e mielociti neutrofili ed eosinofili. Assai numerose plasmacellule: relativamente rare le forme eritroblastiche.

Fegato. — Assai numerosi emocitoblasti tipici: non rari promielociti e mielociti neutrofili: alcuni mielociti eosinofili, piuttosto rari polinucleati neutrofili ed eosinofili. Vari globuli rossi nucleati in diverso grado di evoluzione dall' eritroblasto basofilo all' eritroblasto a nucleo picnotico: sempre scarsi però relativamente agli elementi leucocitarî.

Ghiandole linfatiche mesenteriche. — Accanto a numerosi linfociti parecchi emocitoblasti e alcuni mielociti neutrofili ed eosinofili. Assai più rari gli eritroblasti.

Le sezioni di questi organi (fissazione in HELLY: colorazione coi metodi ordinari e con MAY-GRÜNWALD-GIEMSA, PANCROM), misero in evidenza i seguenti reperti:

Milza. — Leggiero ispessimento per aumento del connettivo della capsula; il tessuto interstiziale e il reticolo della milza non sono ispessiti: la polpa è abbondante e costituita essenzialmente, oltre che da linfociti e da rari monociti splenici, da elementi chiaramente mieloidi, fra i quali prevalgono di gran lunga i tipici emocitoblasti, spesso disposti a gruppi e a nidi nei cordoni e anche nei seni della milza. Accanto agli emocitoblasti si notano pure mielociti neutrofili e un certo numero di mielociti eosinofili. Assai numerosi anche gli eritroblasti, spesso anche essi disposti a piccoli focolai. I seni venosi sono in generale poco ricchi di sangue e riempiti dagli elementi mieloidi sopradescritti. Non si nota pigmento intra od extracellulare. I follicoli splenici sono rari e in gran parte ridotti di volume dalla iperplasia a tipo mieloide i cui elementi tendono dalla periferia ad invadere il tessuto linfoide e a dissociarne gli elementi.

Fegato. — Infiltrazione diffusa del fegato a tipo mieloide costituita dagli stessi elementi descritti nella milza e in prevalenza, come nel tessuto splenico, da emocitoblasti: questa infiltrazione pur essendo, come si è detto, diffusa, è prevalente nell' interno dei capillari intralobulari, i quali appariscono assai dilatati e allontanano le trabecole epatiche: queste non presentano alterazioni speciali all'infuori di un certo grado di infiltrazione grassa

delle cellule. Anche nel fegato si trovano focolai di eritroblasti; pure essi intracapillari o pericapillari.

Il tessuto connettivo del fegato è inalterato: lieve ispessimento della capsula.

Ghiandole linfatiche mesenteriche. — Anche nelle ghiandole linfatiche i seni pericordonali e perifollicolari presentano infiltrazione da parte dello stesso tipo di tessuto mieloide, il quale tende a invadere i follicoli e i cordoni, che però sono ancora in discreta parte conservati e riconoscibili.

In complesso, nelle ghiandole linfatiche, la proliferazione mieloide, per quanto assai evidente, è meno avanzata che negli altri organi.

I risultati dell'esame istologico parlano adunque nettamente per una forma subacuta di leucemia mieloide, non solo per la natura mieloide degli elementi che costituiscono la neoformazione leucemica, ma per la tipica distribuzione di essa: diffusa nel fegato e prevalentemente intracapillare: perifollicolare nella milza e nelle ghiandole linfatiche con conseguente riduzione e dissociazione del tessuto linfatico.

E non è il caso di pensare — data l'intensità della proliferazione leuco ed eritroblastica e la sua diffusione sistematica ai vari organi ematopoietici — a un semplice processo di metaplasia mieloide quale può osservarsi, in proporzioni di gran lunga più limitate e con disposizioni assai meno chiaramente sistematizzate, in altre gravi emopatie all'infuori della leucemia.

Mielosi subleucemica adunque, a decorso subacuto, la quale ha condotto a morte l'ammalato quasi indipendentemente dalla neoplasia gastrica contemporaneamente sviluppatasi.

Assai rara questa coesistenza di leucemia col cancro dello stomaco; ardua a diagnosticarsi e di difficile interpretazione, se ci si pone il quesito se sia da ammettersi, anzichè una semplice concomitanza, una eventuale relazione patogenetica tra le due entità morbose. Non mi fermerò che assai brevemente su questa questione perchè attorno ad essa non si possono avanzare che delle semplici ipotesi.

E solo a titolo di ipotesi difatti può prospettarsi la possibilità che il neoplasma gastrico abbia potuto essere la causa occasionale della insorgenza o almeno abbia favorito lo sviluppo della emopatia, in quel modo che esso può figurare all'origine, in casi invero eccezionali, ma a quanto pare accertati, (ad es. tra i recenti il caso riportato da CANTIERI) di una vera anemia perniciosa progressiva ipercromica.

Ma una tale eventualità, se pure ammissibile teoricamente per l'azione che i prodotti tossici e le alterazioni nel metabolismo del carcinomatoso possono esercitare sull'economia di tutto l'organismo e quindi anche sugli ogani ematopoietici, contrasta in linea di fatto con l' estrema rarità di questa coesistenza, mentre è possibile, probabile anzi, che il neoplasma gastrico abbia concorso ad aggravare l'anemia, insolitamente grave — per la mielosi subacuta — del nostro ammalato.

D'altra parte per nulla verosimile appare il concetto che la mielosi abbia occasionato l'insorgenza del carcinoma, mettendo in gioco quei fattori ignoti che trasformano una cellula normale in elemento neoplastico, perchè, tra l' altro, i sintomi di sofferenza gastrica hanno preceduto, con molta verosimiglianza, come appare dalla anamnesi, le manifestazioni leucemiche.

Se un qualche nesso patogenetico si volesse ammettere, comunque, tra le due forme morbose, si potrebbe forse pensare ad uno speciale terreno costituzionale capace di favorire — sotto l'azione di uno o più stimoli ancora ignoti, e indipendentemente tra loro — da un lato la proliferazione atipica e decisamente neoplastica degli epitelî dello stomaco, dall'altro la proliferazione a tipo leucemico degli elementi emoistioblastici degli organi ematopoietici. E, forse, un argomento in favore di questa notevole, dirò così, labilità istologica si potrebbe vedere nello sviluppo del carcinoma gastrico in una età in cui tali neoformazioni costituiscono un fatto, se pure non eccezionale, di certo non frequente.

Ma, allo stato attuale delle nostre cognizioni, è forse più prudente limitarci puramente e semplicemente a rilevare — nel

caso nostro — questa rara coincidenza di due forme morbose — quali il carcinoma gastrico e la mielosi subacuta — ; coincidenza che, se anche, come è probabile, fortuita, offre, ciò non di meno, un indubbio interesse e merita di essere segnalata.

Al prof. F. Micheli, che mi fu guida preziosa nell'interpretazione nosologica e nell'esame dei preparati, i miei più vivi ringraziamenti per l'aiuto e il consiglio illuminato e benevolo.

BIBLIOGRAFIA

Cantieri. — Anemia grave a tipo pernicioso da carcinoma gastrico latente. — *Riv. Crit. di Clin. Med.*, 1915, n. 26 e 27.

Dieballa e Entz. — Leukämieähnliches Blutblid in anschluss an eine bösartige Geschwulst — *Fol. haemat., Arch.*, 1913, n. 15, pag. 59.

Ehrlich e Grawitz. — Beobachtungen über ein Fall von perniziöser progressiver Anämie mit Sarkombildung. — *Charitè Ann.*, v. 5, p. 198.

Epstein. — Blutbefunde bei metastatisches Karzinose des Knochenmarks. — *Zeitschr. f. kl. Med.*, 1896, v. 30, p. 121.

Ferrata e Negreiros-Rinaldi. — Anemia grave a tipo pernicioso con sindrome ematica lieve leucanemica e reperto di leucemia acuta granulocitica degli organi ematopoietici. — *Folia medica*, 1915, n. 13,

Frese. — Ueber schwere Anämie bei metastatischer Knochenkarzinose. — *Deutsch. Arch. f. Klin. Med.*, 1900, v. 68, p. 387.

Harrington e Kennedy. — Bone-marrow metastases and anaemia. — *The Lancet*, 8, II, 913.

H. Hirschfeld. — Ueber Blutbefunde bei Knochenmarkstumoren. — *Fortschr. d. Med.*, 1901, vol. 29, n. 29.

Kast. — Hyper und metaplastische Hämatapoëse bei universelle Karzinose. — *Deutsch. Arch. f. Klin. Med.*, v. 76, p. 48.

Kurpjuweit. — Zur Diagnose von Knochenmarksmetastasen bei malignen Tumoren aus dem Blutbefund. — *Deutsch. Arch. f. Klin. Med.*, 1903, v. 77. p. 553.

Luzzatto. — Sulle forme di anemia perniciosa da neoplasma. — *Riv. Veneta di Scienze Mediche*, n. 10, 1909.

Micheli. — L' anemia perniciosa progressiva. (Reazioni ematopoietiche e

sanguigne). — *Folia clin. chim. et microscop.*, vol. IV, fasc. II, febbraio 1912 (Relazione al XXI Congresso di Med. Int. di Torino, ottobre 1911).

Id. — Della leucogenesi nella leucocitosi protratta. — *Morgagni*, n. 7, 1907.

Moreschi.— Mielo-eritrocitoma mediastinico. Eritro-leucemia.—*Policlinico, Sez. Med.*, XXIII, 1916.

Rotky. — Ueber einen Fall von Knochenkarzinose, der unter der Erscheinungen der perniziösen Anämie verlief. — *Prager Med. Woch.*, 1906, p. 3.

J. von Roznowski. — Zur Diagnostik der metastatischen Knochenmarkstumoren aus dem Blutbefund. — *Zeitschr. f. Klin. Med.*, v. 81, fasc. 5 e 6.

Schleip.— Zur Diagnose von Knochenmarkstumoren aus dem Blutbefund.— *Zeitschr. f. Klin. Med.*, 1906, vol. 59, p. 261.

Spiegazione delle figure.

Fig. 1. — Quadro ematico non combinato. Si nota: anisocitosi, poichilocitosi, metacromasia. - Cinque eritroblasti a nucleo strutturato: due a nucleo picnotico, un eritroblasto in mitosi. - Un macrocito con corpo di Jolly. - Un emocitoblasto, un mielocito, un polinucleato neutrofilo. (Fissazione Helly; colorazione May-Grünwald-Giemsa.-Obb. imm. omog. Koristka apocr. 2 mm.; oc. comp. 4).

Fig. 2. — Sezione di Fegato. - Infiltrazione mieloide prevalentemente intracapillare costituita in massima parte da emocitoblasti, eritroblasti, mielociti neutrofili ed eosinofili.

(Fissazione Helly, colorazione May-Grünwald-Giemsa. - Obb. Koristka 6 ocul. 4).

Fig. 3. — Sezione di Milza. - Trasformazione mieloide di polpa splenica perifollicolare. - Nidi di emocitoblasti e di normoblasti: mielociti neutrofili ed eosinofili.

(Fissazione Helly, colorazione May-Grünwald-Giemsa.-Obb. imm. omog. Koristka apocr. 2 mm.; ocul. comp. 4).

Fig. 1.

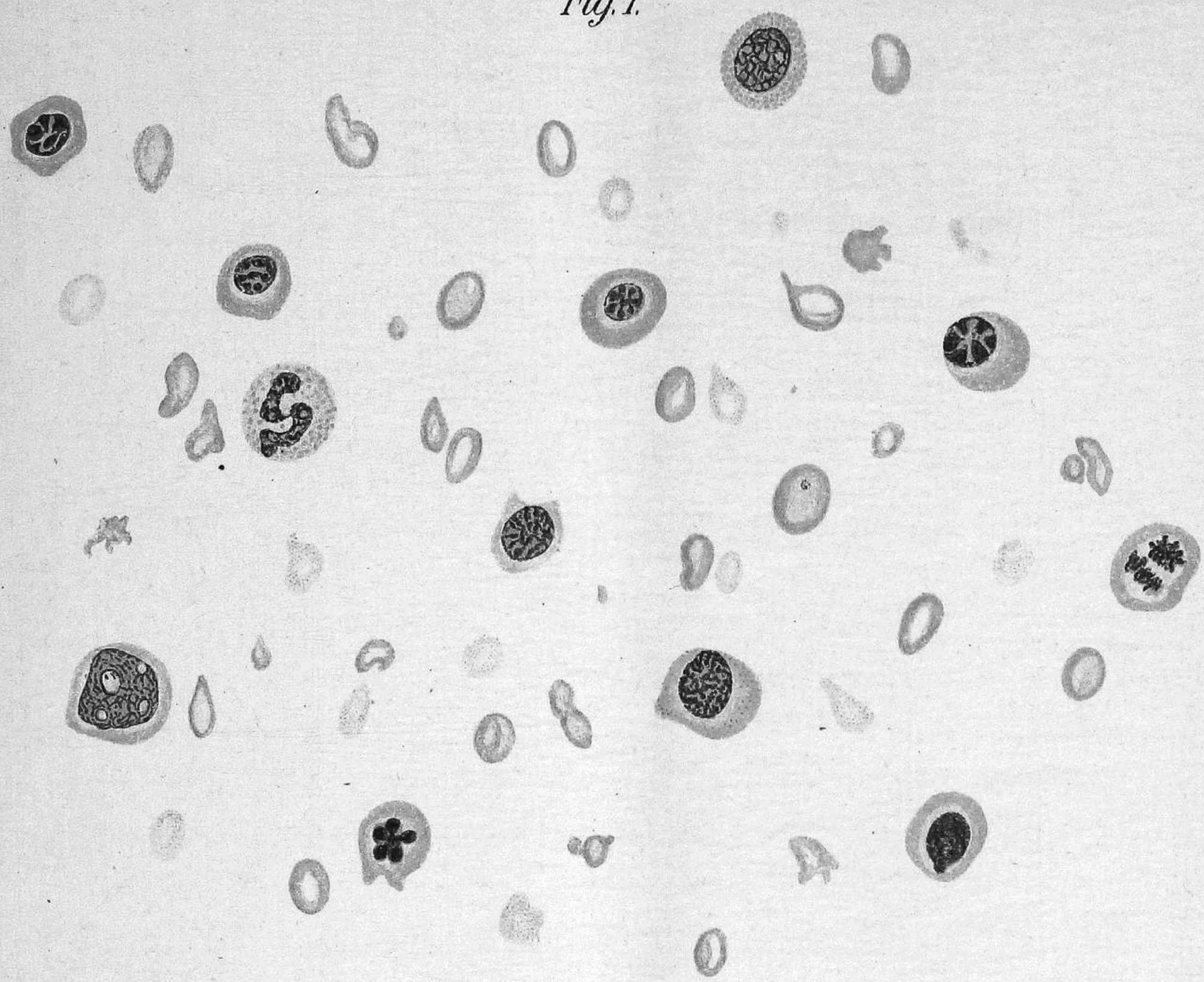

Fig. 2.

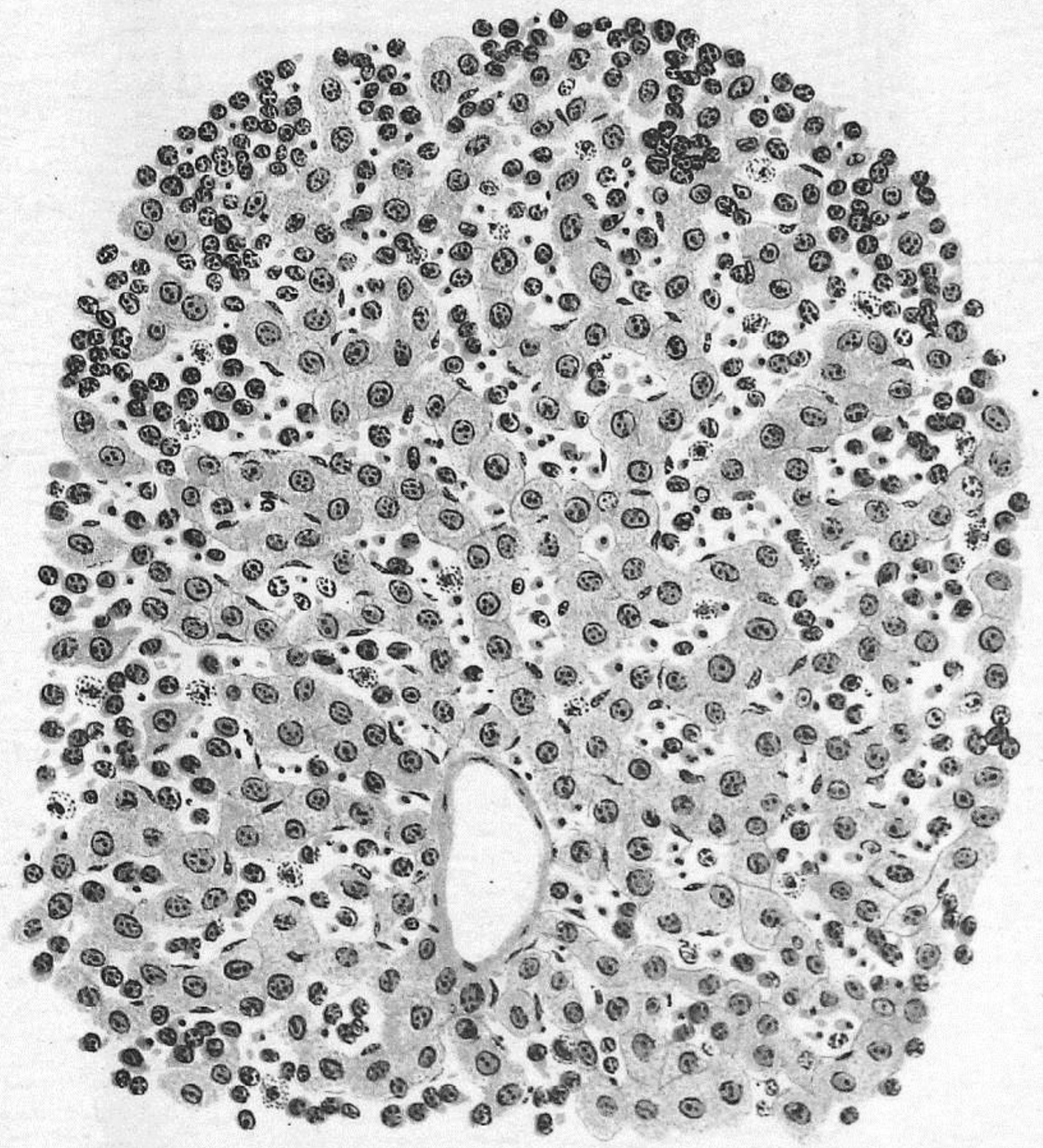

Fig. 3.

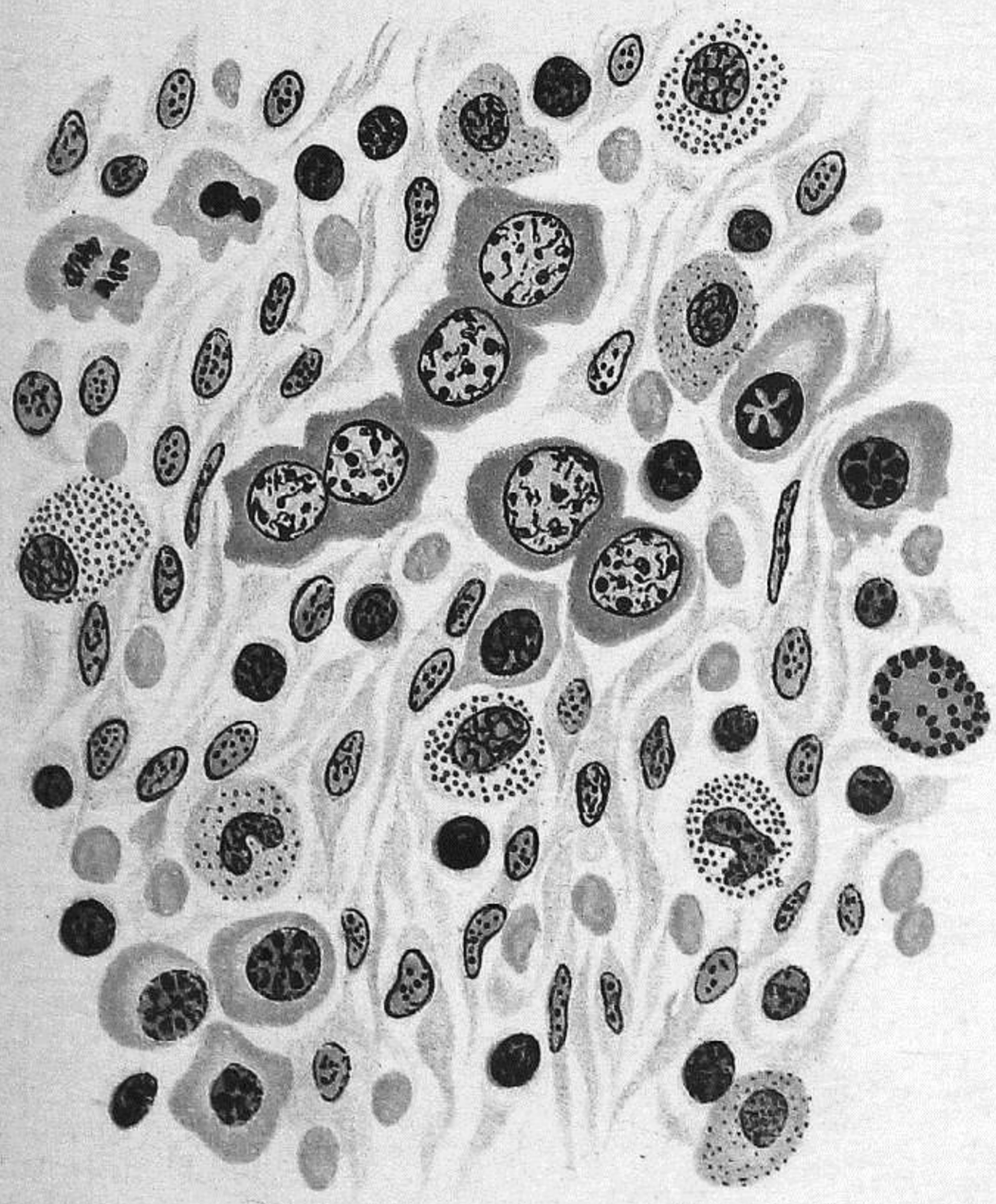

Bizzarri

Lit. Cucchi Pellegrini & C. Pavia.

"HAEMATOLOGICA,,

ARCHIVIO DI EMATOLOGIA E SIEROLOGIA

PUBBLICATO DA

A. FERRATA e C. MORESCHI

Redattori: **G. Di Guglielmo e Negreiros-Rinaldi**

L' archivio pubblica:

lavori originali di ematologia morfologica e clinica (sangue, organi ematopoietici, connettivo) e di sierologia in rapporto ai problemi dell'immunità;

recensioni di trattati e monografie della letteratura internazionale.

Le tavole litografiche in nero e a colori vengono eseguite a spese della redazione.

I collaboratori riceveranno gratuitamente 50 estratti di ogni lavoro.

Inviare i manoscritti e i libri per recensione al seguente indirizzo:

A. FERRATA — *Cesare Battisti, 53* — NAPOLI

I fascicoli escono senza data fissa; circa 500 pagine formano un volume.

Prezzo d'abbonamento al volume.

ITALIA L. 50,00 — ESTERO Fr. 55,00

Inviare cartolina vaglia alla Casa Tipografica Editrice

NICOLA JOVENE & C. — Piazza Oberdan, 13 — NAPOLI

" PATHOLOGICA "

RIVISTA QUINDICINALE

Riassume tutto il lavoro scientifico internazionale di patologia.

La collezione completa del periodico rappresenta un poderoso ausilio bibliografico per ogni studioso.

ABBONAMENTO ANNUO

Italia L. 25 — Estero Fr. 25

Casella postale 884 — GENOVA

A. FERRATA

LE EMOPATIE

Trattato per medici e studenti

Vol. I. PARTE GENERALE (Tecnica - Eritrociti - Leucociti - Piastrine - Organi e tessuti emopoietici - Morfogenesi ematica - Significato morfologico delle cellule ematiche e formula leucocitaria) [pag. 500 con 20 tav. litografiche]. . . . . L. 30.—

Vol. II. PARTE SPECIALE 1.ª (comprende i capitoli : Prolegomeni — Semeiologia generale delle anemie — Le eritremie — Le anemie a tipo pernicioso — Le leucemie e pseudoleucemie) [pag. 400 circa con 18 tavole litografiche] — *Di prossima pubblicazione.*

Società Editrice Libraria

MILANO — ROMA — NAPOLI